



L'articulé

SOMMAIRE



Mot du président **02**



Les anomalies de l'émail chez l'enfant **03**



Calendrier scientifique 2015-2016 **06-07**



Photo – Conférence 24 septembre 2015 **07**



Stratégies fiscales de fin d'année **11**

VOLUME 34 – NO 4



Les anomalies de l'émail *chez l'enfant*

Les anomalies de l'émail sont les anomalies des structures dentaires que l'on rencontre les plus fréquemment.

Elles sont soit acquises lors de la formation de la dent, comme la fluorose dentaire et le syndrome d'hypominéralisation molaire incisive (HMI), soit d'origine génétique dans le cas de l'amélogénèse imparfaite.

Les anomalies de l'émail peuvent se présenter tôt dans la vie d'un enfant et demander une intervention rapide du dentiste traitant puisqu'elles peuvent avoir des impacts esthétiques, fonctionnels et psychologiques.

D^{re} VÉRONIQUE LACOSTE
Dentiste généraliste
Pratique limitée aux enfants et adolescents

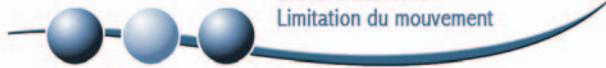suite de l'article p. 3 →



Julie Pelletier pht, FCAMPT

VOS CLIENTS ONT DES PROBLÈMES DE MÂCHOIRES ?

Symptômes fréquents : Douleurs à la mâchoire
Bruits articulaires
Limitation du mouvement



Notre clinique est l'une des rares au Québec qui soit spécialisée dans le traitement des dysfonctions de la mâchoire. Quelques-unes de nos techniques utilisées depuis 17 ans :

- Thérapie manuelle orthopédique (ATM et cervical)
- Ostéopathie crânienne
- Électrothérapie
- Rééducation musculaire



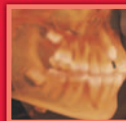Contactez-nous dès aujourd'hui
Téléphone : 418 661-1717

Clinique de physiothérapie Mailloux
1900, ave Mailloux, local 240, Québec
www.physiotherapie.ca



*Votre partenaire de confiance
pour le développement et la
croissance de votre entreprise!*

technologie



développement
des affaires

équipement



marchandise



www.henryschein.ca
1 800 668-5558



Le conseil d'administration

PRÉSIDENT
D^r SERGE-ALEXANDRE BELLAVANCE

PRÉSIDENT SORTANT
D^r FRANÇOIS WILSON

VICE-PRÉSIDENT
D^r CARL BOUCHARD

TRÉSORIER
D^r JEAN ROUTHIER

SECRÉTAIRE
D^r ANNE-SOPHIE VILLENEUVE

ACTIVITÉS SCIENTIFIQUES
D^r CARL BOUCHARD
D^r LUC VEILLEUX
D^r JEAN-PHILIPPE DION
D^r LISE MUNGER
D^r CHARLES-ANTOINE HUDON

ACTIVITÉS SOCIALES
D^r BENOIT SIMARD
D^r LISE MUNGER
D^r MÉLINDA PARIS

BULLETIN
D^r RENÉE GENDRON
D^r KATIA SAVIGNAC
D^r ANNE-SOPHIE VILLENEUVE
D^r JULIE SYLVAIN

COMITÉ TECHNOLOGIES
D^r SERGE-ALEXANDRE BELLAVANCE
D^r SIMON LAFRENIÈRE
D^r JEAN-PHILIPPE DION

SECRÉTAIRE ADMINISTRATIVE
ANNA BILODEAU

SOCIÉTÉ DENTAIRE DE QUÉBEC
3291, chemin Sainte-Foy, bureau 252
Québec (Québec) G1X 3V2
Tél. : 418 656-6060
Fax : 418 656-1939
Courriel : info@sdq.ca
Site internet : sdq.ca

Pour joindre le bureau de la Société Dentaire de Québec, vous pouvez contacter M^{me} Anna Bilodeau tous les jeudis, entre 9h et 12h.

CONCEPTION ET
MONTAGE GRAPHIQUE

Lynda Dionne infographiste
Tél.: 418 455.3247
ld@mediom.com



Dans le présent document, le générique masculin est utilisé sans aucune discrimination.

Le mot du président



Bonjour à tous,

Surpris! Suite à la démission de François Wilson comme président de la Société Dentaire de Québec, j'ai accepté de reprendre à pied levé le mandat pour le reste de l'année scientifique 2015-2016. Dès le début de mon mandat raccourci, j'aurai l'occasion de vous rencontrer à la soirée « enjeux » de la profession dentaire où vous serez présentés des sujets qui nous touchent tous. L'avancée des travaux de modernisation de l'exercice de la médecine dentaire faits par l'Office des professions. Les divergences d'opinions entre l'Ordre des denturologistes et l'Ordre des dentistes. La modernisation de l'enseignement de la médecine dentaire au Québec et au Canada. Le tout sous forme de table ronde où vous serez invités à poser vos questions aux divers intervenants de l'Ordre des dentistes, de l'ACDQ ainsi que de la direction de la Faculté de médecine dentaire de l'université Laval. Bref, une soirée que vous ne voudrez pas manquer.

Ayant toujours à cœur votre épanouissement scientifique, sachez que nous travaillons très fort pour offrir une programmation 2016-2017 qui vous permettra de répondre aux nouvelles normes pour la restauration implanta-portée. D'ici là, sachez que notre programme est toujours, d'une année à l'autre, des plus intéressants ne serait-ce que pour la diversité des formations offertes ainsi que du très faible coût associé. Finalement, la Société Dentaire de Québec est un organisme de formation continue reconnu par l'Ordre des dentistes du Québec, au même titre que les universités canadiennes.

Je termine en soulignant l'énorme apport qu'ont eu les deux membres démissionnaires Karine Joubert et François Wilson ces dernières années (plus de 10 ans en fait). Chacun d'eux a réussi à apporter dynamisme, sérieux, professionnalisme et ce, toujours sans compter leurs heures et leur dévouement. Bonne retraite scientifique et profitez bien de vos proches et de votre temps (un peu) retrouvé.

D^r SERGE-ALEXANDRE BELLAVANCE
Président SDQ

Société
Dentaire
de Québec

l'articulé

Les anomalies de l'émail

chez l'enfant

FLUOROSE DENTAIRE

La fluorose de l'émail est un défaut de l'émail causé par un apport trop élevé de fluor lors du développement des dents. La dent atteinte de fluorose est hypominéralisée. La sévérité de la fluorose dépend de la durée et du moment de l'exposition à des concentrations élevées de fluor. La réponse à la dose de fluor est aussi influencée par le poids, le degré d'activité physique, l'alimentation et la croissance des os. La période la plus à risque d'un point de vue esthétique se situe entre 20 et 30 mois. Il n'y a pratiquement plus de risques de fluorose après l'âge de 8 ans. Les principales causes de fluorose sont l'eau fluorée, l'ingestion de dentifrice fluoré, la prise de suppléments de fluor et la consommation d'aliments faits avec de l'eau fluorée, et bien entendu la combinaison de plusieurs de ces sources.

La fluorose dentaire se retrouve partout dans le monde, mais est endémique en Asie et particulièrement en Inde et en Chine, ainsi qu'en Argentine, au Mexique et dans le nord et l'est de l'Afrique.

En bouche, une fluorose légère peut être difficile à diagnostiquer. Lors d'une atteinte légère à modérée, la fluorose se présente comme des lésions majoritairement bilatérales, diffuses et opaques. Des stries blanches horizontales peuvent traverser l'émail. Plus le degré de sévérité augmente, plus les stries vont converger pour devenir des taches opaques, et dans sa forme la plus sévère, l'émail va être décoloré, taché brun et miné.

Le traitement pour une atteinte légère à modérée est la microabrasion avec ou sans blanchiment. Dans le cas d'atteinte sévère, le recouvrement avec une restauration en composite, une facette ou une couronne est à envisager. L'utilisation d'une technique de mordantage avec acide phosphorique est recommandée dans les cas de fluorose modérée à sévère puisqu'il assure une plus grande adhésion à la structure de l'émail atteint qui n'a pas la même composition qu'un émail normal.

L'HYPOMINÉRALISATION MOLAIRE INCISIVE (HMI)

Le terme hypominéralisation molaire incisive a été introduit en 2001 pour décrire une hypominéralisation d'une ou

plusieurs premières molaires permanentes, souvent associée avec l'atteinte des incisives. En bouche, l'émail peut être mou, poreux et opaque. La couleur peut varier de blanc à jaune (voire brun), mais il y a toujours une franche démarcation entre la zone affectée et l'émail sain. Une, plusieurs ou toutes les premières molaires peuvent être atteintes. Il en est de même pour les incisives permanentes. Il semble y avoir un lien entre le nombre de molaires affectées et la présence d'hypominéralisation sur les incisives.

L'hypominéralisation des deuxièmes molaires primaires est un indicateur d'une possibilité d'hypominéralisation des premières molaires permanentes. Les patients présentant une hypominéralisation des deuxièmes molaires primaires devraient avoir un suivi plus rapproché pour s'assurer d'une intervention rapide si les premières molaires permanentes sont affectées.

Les critères pour établir un diagnostic de HMI sont une opacité bien circonscrite (affectant rarement le 1/3 cervical), des bris d'émail après l'éruption, la présence d'obturation atypique et l'extraction prématurée d'une ou plusieurs premières molaires permanentes.

Les causes précises du HMI ne sont pas encore élucidées, mais des facteurs de risque tels qu'une naissance prématurée, des infections des voies respiratoires supérieures fréquentes et des traces de dioxine dans le lait maternel ont été rapportés. La prévalence rapportée dans la population varie de 4 à 25 %.

Un diagnostic rapide joue un rôle important dans le bien-être de ces patients puisque ces dents sont hypersensibles en raison d'une inflammation chronique de la pulpe et elles sont également vulnérables à la carie et susceptibles à des pertes d'émail.

L'approche thérapeutique se fait selon le degré d'atteinte et elle peut inclure jusqu'à quatre étapes. La première étape vise la reminéralisation et la désensibilisation par l'application topique de fluor en vernis dès le début de l'éruption des dents affectées et l'utilisation d'un dentifrice avec CCP-PCA (Recaldent). La deuxième étape vise la prévention des caries et des fractures d'émail par une

bonne hygiène dentaire, une diète moins érosive et cariogénique et l'utilisation de scellants de puits et fissures. La troisième étape se veut la mise en place d'une résine composite ou d'une couronne en acier inoxydable lors de la présence de carie ou de perte d'émail. C'est à cette étape que l'on doit aussi considérer si la dent doit être extraite et les conséquences possibles d'un point de vue orthodontique. Enfin, la quatrième et dernière étape est le suivi des restaurations pour prévenir les fractures d'émail et le recouvrement avec des obturations permanentes des dents atteintes.

La restauration des dents atteintes de HMI présente plusieurs défis puisque ces dents sont souvent difficiles à anesthésier et la coopération de l'enfant est parfois faible. Il est également difficile de déterminer combien d'émail enlever, où se termine l'émail affecté et où commence l'émail sain et enfin quelle restauration utiliser.

L'utilisation d'amalgame est à proscrire dans ces cas. Une obturation en composite devrait être utilisée avec un adhésif automordant lorsque l'émail atteint peut-être bien délimité, n'inclure qu'une ou deux surfaces supra-gingivales, et qu'aucune cuspide n'est incluse. Lorsque les cuspides sont impliquées, la restauration idéale est une couronne en acier inoxydable en attendant la fin de la croissance et la mise en place d'une couronne permanente par la suite. Pour les dents trop atteintes et non restaurables, le traitement de choix reste l'extraction.

Les incisives atteintes de HMI soulèvent le plus souvent des questions esthétiques de la part des parents et des enfants. Une approche avec microabrasion seule ou combinée avec une restauration en composite et l'utilisation d'opaques permettent d'obtenir un résultat esthétique. Lorsque nécessaire la mise en place d'une facette pourra être effectuée à l'âge adulte.

L' AMÉLOGÉNÈSE IMPARFAITE

L'amélogénèse imparfaite (AI) est une anomalie dans la formation de l'émail qui touche toutes les dents de manière similaire. Elle est souvent associée à une composante héréditaire et dans la majorité des cas pratiquement toutes les dents primaires et permanentes sont affectées. La prévalence serait d'environ 1 personne sur 14,000. Parfois, une fluorose dentaire peut mimer certains types d'amélogénèse imparfaite.

Il existe différentes manifestations cliniques de l'amélogénèse imparfaite ce qui peut rendre son identification clinique difficile. La classification la plus reconnue est la suivante : hypoplasie, hypomaturation, hypocalcification et hypomaturation-hypocalcification avec taurodontisme.

Les autres manifestations cliniques associées à l'AI sont une éruption précoce ou tardive, une attrition rapide, un dépôt excessif de tartre et l'hyperplasie gingivale. On note aussi parfois des follicules dentaires élargis, des dents permanentes incluses, des éruptions ectopiques, des absences dentaires, des résorptions coronaires et/ou radiculaires et la calcification de la pulpe.

Le traitement des patients atteints d'AI doit inclure le traitement des besoins présents et la planification de ceux futurs. Ces enfants et leurs parents ont également des besoins de nature psychologique et émotionnels en lien avec l'atteinte dentaire auxquels il faut porter attention. Ces patients doivent avoir un suivi périodique assidu pour pouvoir identifier les besoins nécessaires à chaque dent le plus rapidement possible après son éruption. Un renforcement des mesures d'hygiène à la maison, l'utilisation d'un rince-bouche fluoré, des nettoyages et des détartrages réguliers sont également requis. L'application de fluor topique et l'utilisation d'agents désensibilisants peuvent aider à diminuer la sensibilité.

L'apparence, la qualité et la quantité d'émail affecté dicteront le type de restauration nécessaire pour obtenir un résultat esthétique et fonctionnel. Si l'émail est intact, mais décoloré, des techniques de blanchiment ou de microabrasion peuvent être utilisées pour améliorer l'esthétique. Lorsque l'émail est hypocalcifié, une obturation en composite ou une facette en porcelaine peut être utilisée s'il y a suffisamment d'émail pour assurer une bonne adhésion avec les agents adhésifs. Si aucune adhésion n'est possible, une restauration avec recouvrement complet de la dent doit être envisagée.

Ces patients sont souvent appréhensifs puisqu'ils ont eu des traitements à répétition. Ils présentent souvent des problèmes de comportement lors des traitements.

En dentition primaire, le but des restaurations est de maintenir la fonction et le périmètre des arcades. Les antérieures sont restaurées par des obturations en composite ou des couronnes préfabriquées en acier

inoxydable ou en Zircone. Les dents postérieures sont toujours restaurées avec des CAI ou des couronnes en Zircone.

En dentition permanente, les plans de traitement sont souvent complexes et nécessitent l'intervention de plusieurs disciplines de la médecine dentaire.

D^{re} VÉRONIQUE LACOSTE

Dentiste généraliste – Pratique limitée aux enfants et adolescents

RÉFÉRENCES

1. Allazzam SM, Alaki SM, El Melgy OAS. Molar incisor Hypomineralization, prevalence, and etiology. *Int J Dent.* 2014
2. Temilola OD, Folayan MO, Oyedele T. The prevalence and pattern of deciduous molar hypomineralization and molar-incisor hypomineralization in children from suburban population in Nigeria. *BMC Oral Health* 2015 Jun 30; 15:73
3. Willams V, Messer LB, Burrow MF. Molar incisor hypomineralization : review and recommendations for clinical management. *Ped Dent* 2006 V28 no 3
4. Guidelines on dental management of heritable dental developmental anomalies. *AAPD* 2013
5. Sapir S, Shapira J. Clinical solutions for developmental defects of enamel and dentin in children. *Ped Dent* 2007 V29 no 4 330-336



une équipe d'exception

Lorsque vous dirigez votre patient vers une clinique spécialisée en chirurgie buccale et maxillo-faciale, il s'attend probablement à une clinique moderne et à des techniques à la fine pointe de la technologie. Mais il désire surtout rencontrer un professionnel compétent qui saura écouter ses besoins, proposer les meilleures solutions, le rassurer et l'encadrer dans sa démarche.

La différence Maxillo|Québec, c'est aussi la force de notre équipe de 9 spécialistes en chirurgie buccale et maxillo-faciale, la plus grande et renommée au pays. Doigté, compétence et expérience en chirurgie dento-alvéolaire et implantaire, mais aussi dans un vaste éventail de sur-spécialités. De l'intervention la plus simple à la plus complexe, nous avons l'équipe pour collaborer promptement avec vous et vos patients.

la différence Maxillo|Québec

chirurgie buccale et maxillo-faciale

1125, boul. Lebourgneuf, bureau 200 T 418.624.0088
 Québec (Québec) G2K 0J2 F 418.624.3338
www.maxilloquebec.com

MAILHOT ROULEAU

CPA - SENC

Pierre Mailhot, CPA auditeur, CA
 Nathaly Chabot, CPA auditeur, CA
 J.-Gabriel Drolet, CPA auditeur, CA

305, rue de l'Église
 Saint-Romuald (Québec)
 G6W 3H7

téléphone: (418) 839-8293
 Pierre poste 104
 Nathaly poste 205
 J.-Gabriel poste 206
 télécopieur: (418) 839-7156
pmailhot@mrca.qc.ca
nchabot@mrca.qc.ca
jgdrolet@mrca.qc.ca



418 564-4428

Services professionnels
 en toute confidentialité

- Démarchage
- Achat et vente
- Rapport d'évaluation
- « Coaching » réorganisationnel
- Lecture de documents
- Accompagnement dans les prises de décisions

CONSULTANT DENTAIRE

Gestion J.A.C.K. 2000 inc.
 226, de la Chaudière, Lévis (Québec) G7A 2S5
jacques.chenevert@videotron.ca

Le calendrier scientifique 2015-2016

NOVEMBRE

Conférence SDQ

Vendredi 13 novembre 2015
8h30 à 16h00

Traitements parodontaux et
préservation de crête.
D^{rs} Anne-Sophie Villeneuve et
Simon Lafrenière

Hôtel Plaza
3031, boul. Laurier, Québec

Gratuit pour les dentistes
membres de la SDQ
Dentistes non membres : 185 \$
Auxiliaires : 90 \$

INSCRIPTION OBLIGATOIRE
AVEC FORMULAIRE

Conférence SDQ

Jedi 19 novembre 2015
17h30 à 21h00

L'enjeu de notre profession.
Président de l'ODQ et Président
de l'ACDQ

Hôtel Plaza
3031, boul. Laurier, Québec

Gratuit pour les dentistes
membres de la SDQ
Dentistes non membres : 185 \$

Conférence réservé aux dentistes

CONFÉRENCE HORS-SÉRIE

Samedi 21 novembre 2015
8h30 à 16h00

RCR

Hôtel Plaza
3031, boul. Laurier, Québec

Dentistes membres et auxiliaires :
120 \$ par personne (dîner inclus)

Dentistes non membres et
auxiliaires : 195 \$ par personne
(dîner inclus)

info URGENCE DU TEMPS DES FÊTES

D^r Steve Smith

sera disponible pour la période du
26 décembre 2015 au 3 janvier 2016 inclus.

Avis aux dentistes intéressés à référer leurs patients
pour cette période seulement.

Tél.: 418 838-9188

Fax: 418 838-2449

Joyeuses Fêtes
à tous!

PROCHAINE GARDE

PÂQUES du 25 au 28 mars 2016 inclus.



CLINIQUE
AUDET

Alain Audet DMD, MD
Chirurgien buccal
et maxillo-facial
Médecin omnipraticien

Chirurgie buccale et maxillo-faciale

Chirurgie dento-alvéolaire
Ablation de dents incluses
Sédation

Médecine esthétique du visage

Correction du sourire gingival
Augmentation du volume des lèvres
Soins anti-âge

clinique-audet.com

2750, Chemin Sainte-Foy, bureau 143, Québec (Québec)
418 380-0600

JANVIER

Conférence ACDQ

Vendredi 29 janvier 2016
8h30 à 16h00

L'expérience du patient en cabinet dentaire.
Madame Johanne Montpetit

Hôtel Plaza
3031, boul. Laurier, Québec

Gratuit pour les dentistes membres de la SDQ
Dentistes non membres : 185 \$
Auxiliaires : 90 \$

FÉVRIER

CONFÉRENCE HORS-SÉRIE

Samedi 6 février 2016
8h30 à 16h00

RCR

Hôtel Plaza
3031, boul. Laurier, Québec

Dentistes membres et auxiliaires : 120 \$ par personne (dîner inclus)

Dentistes non membres et auxiliaires : 195 \$ par personne (dîner inclus)

Conférence ODQ

Vendredi 26 février 2016
8h30 à 16h00

Pathologie buccale et maxillo-faciale contemporaine : le dentiste peut faire la différence.
D^{rs} Michel Fortin et André Rousseau

Hôtel Plaza
3031, boul. Laurier, Québec

Hôtel Plaza
3031, boul. Laurier, Québec

Gratuit pour les dentistes membres de la SDQ
Dentistes non membres : 185 \$
Auxiliaires : 90 \$

MARS

Conférence SDQ

Jeudi 17 mars 2016
17h30 à 21h00

Le stress au travail.
Madame Sonia Lupien

Hôtel Plaza
3031, boul. Laurier, Québec

Gratuit pour les dentistes membres de la SDQ
Dentistes non membres : 185 \$
Auxiliaires : 90 \$

AVRIL

Conférence SDQ

Vendredi 22 avril 2016
8h30 à 16h00

Let's stick together.
D^r Jack Griffin jr

Hôtel Plaza
3031, boul. Laurier, Québec

Gratuit pour les dentistes membres de la SDQ
Dentistes non membres : 185 \$
Auxiliaires : 90 \$

Conférence en anglais avec traduction simultanée offerte

INSCRIPTION OBLIGATOIRE



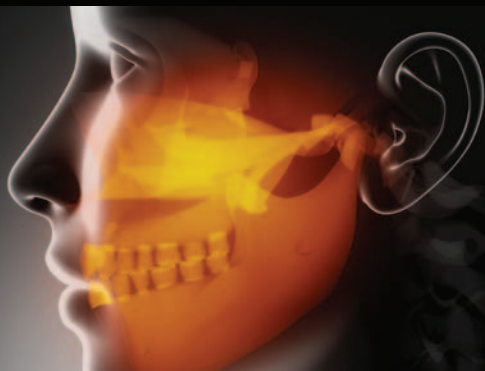
Nos deux conférencières de la conférence du 24 septembre dernier, les docteurs Christine Sauvé et Mélinda Paris, en compagnie de l'organisateur de la soirée, le docteur Carl Bouchard.

SVP

Confirmez à l'avance votre présence afin de faciliter l'organisation des activités et nous aider à maintenir les faibles coûts.

LA CLINIQUE DE LA MÂCHOIRE

Traitements spécifiques des dysfonctions de l'articulation temporo-mandibulaire (ATM)



Les troubles de l'ATM nécessitent une approche particulière. Julie Préfontaine, physiothérapeute, et son équipe détiennent une expertise spécialisée de la zone cervicale et crânienne. Ils utilisent des techniques spécifiques et efficaces qui permettent de soulager les douleurs et améliorer la fonction articulaire. Bénéficiez de cette expertise incomparable dans le domaine !

PCN ST-SACREMENT

1200, rue des Soeurs du Bon Pasteur, bureau 320, Québec, QC G1S 0B1
418-914-3516 • pcnstsacrement@pcnphysio.com • www.pcnphysio.com



NOUVEAU SERVICE

Un tout nouveau service est offert dans nos locaux, l'évaluation diagnostique de l'apnée du sommeil. Notre équipe d'inhalothérapeutes spécialistes en sommeil installent un appareil simple que le patient apporte à son domicile. Par la suite, un pneumologue interprète les résultats pour donner un diagnostic et un plan de traitement par ventilateur à pression positive ou par orthèse d'avancée mandibulaire.

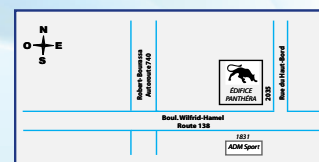


Dr Jacques Houde
Bacc.Sc., D.M.D.



Polygraphie ambulatoire avec Alice-PDx de Philips

Vous pouvez nous référer directement vos patients ronfleurs qui désirent savoir si ils font de l'apnée du sommeil, la plupart des compagnies d'assurance couvrent ce test diagnostique.



Pour rendez-vous:

Tél: 418 266-6676

Adresse: 2035 du Haut-Bord, local 220, dans l'édifice PANTHERA

Courriel: admin@cliniquedusommeilnorm.com

DALARO
DESIGN ARCHITECTURAL

418.871.2828
info@dalaro.ca
dalaro.ca



ROCHETTE
GESTION DE PROJET | CONSTRUCTION

418.842.9292
rochette@constructionrochette.com
constructionrochette.com
RBQ: 1636-0406-57



Fiers partenaires
de votre succès!





► [Visitez parodontie.ca](http://visitez.parodontie.ca)

- Traitements parodontaux
- Traitements muco-gingivaux
- Traitements péri-implantaires
- Implantologie
- Grefe osseuse
- Radiographie 3D
- Sédation consciente intraveineuse

Dr Marc André Bélanger
parodontiste

Dre Anne-Sophie Villeneuve
parodontiste

Dr Simon Lafrenière
parodontiste



Centre de parodontie
et d'implantologie



CLINIQUE DE RÉHABILITATION
PROSTHODONTIQUE
DE QUÉBEC

Téléphone : 418 624-7333
www.prosthodontie.ca

La clinique offre les services complets en prosthodontie

- Réhabilitation Prosthodontique
- Prothèses Maxillo-Faciales et cas de Fentes Labio-Palatines
- Prothèses Complètes
- Prothèses Partielles Fixes et Amovibles
- Dentisterie Esthétique
- Prothèses implanto-portées
- Technique All-on-4™
- Facettes et incrustations
- Empreinte numérique iTero™



D^r PHILIPPE GIRARD / **D^{re} MARIE-LOU LANDRY**
PROSTHODONTISTES

VOTRE PATRIMOINE EST ENTRE BONNES MAINS.

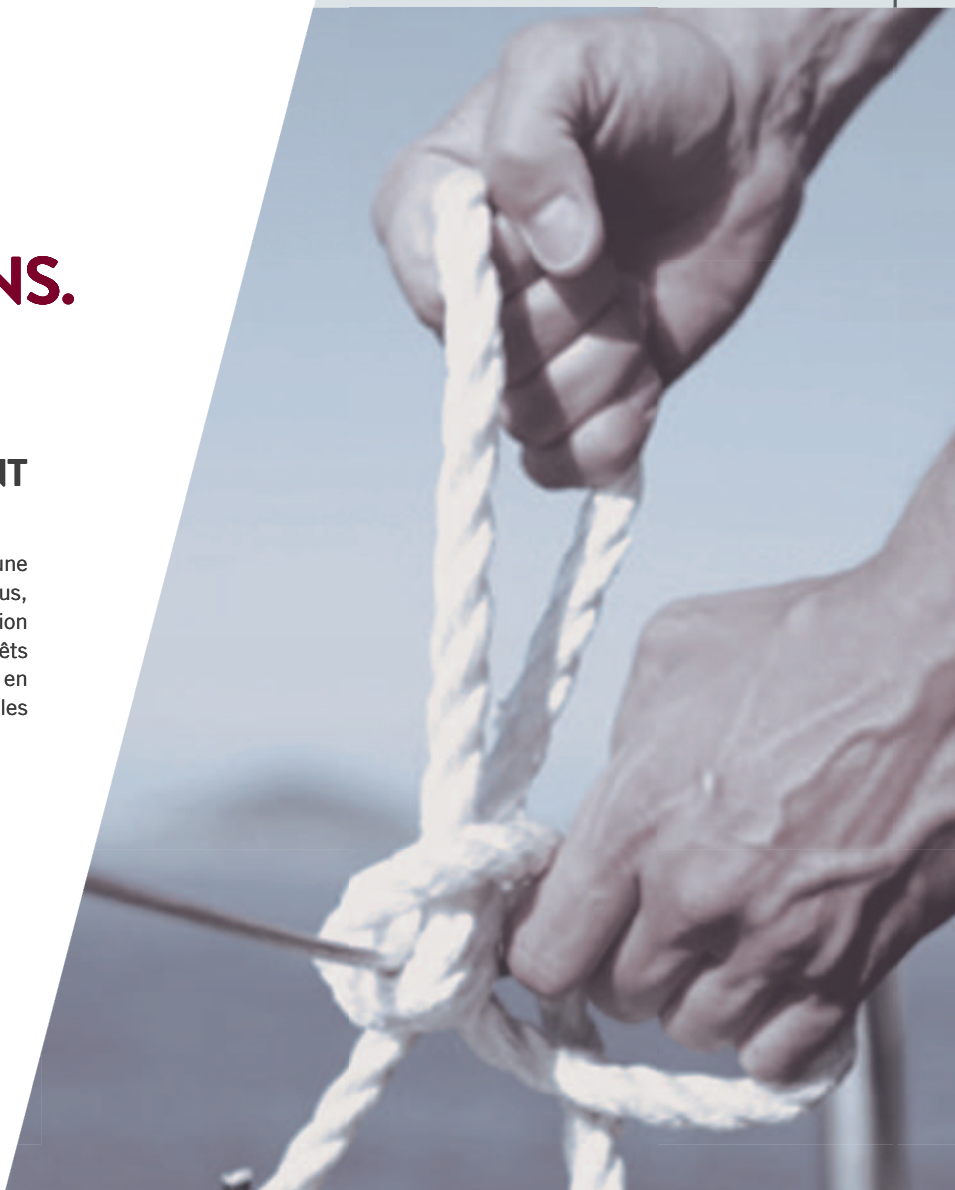LES CONSEILLERS DE LA FINANCIÈRE VEILLENT SUR VOS VALEURS.

Nos services et nos produits sont adaptés à une clientèle de chirurgiens dentistes, comme vous, puisqu'ils sont encadrés par votre association professionnelle. En plus de défendre les intérêts de votre profession, nos équipes spécialisées en gestion de patrimoine ont à cœur vos valeurs les plus chères.

EXIGEZ DES EXPERTS QUI VOUS COMPRENNENT.

fprofessionnels.com

GESTION DE VALEURS



Avez-vous pensé aux stratégies fiscales *de fin d'année?*

Plus que quelques mois et l'année 2015 tire à sa fin. Le moment est bien choisi pour rencontrer votre conseiller en gestion de patrimoine et planifier les stratégies à mettre en place avant la nouvelle année. En voici quelques-unes qui pourraient bonifier vos finances personnelles.

GÉRER VOTRE PORTEFEUILLE DE PLACEMENT

L'année 2015 s'est terminée en dents de scie sur les marchés boursiers. Si certains titres que vous détenez dans un compte de placement non enregistré ou dans le compte de placement corporatif ont perdu des plumes, il pourrait être avantageux de les vendre. Ces pertes pourront être utilisées pour réduire l'impôt payé sur un gain réalisé cette année, un gain réalisé durant les trois dernières années ou un gain qui sera réalisé ultérieurement. Vous pourriez même refaire l'acquisition des titres vendus, à condition d'attendre un minimum de 30 jours suivant leur disposition.

Également, soyez vigilant lorsque vous faites l'acquisition d'un fonds commun de placement en fin d'année. Certains fonds peuvent verser d'importantes distributions imposables à la fin de l'année. L'acquisition de ces fonds pourrait occasionner un paiement d'impôt substantiel pour une courte période de détention.

OPTIMISER LA RÉMUNÉRATION

Si vous êtes un professionnel incorporé, la fin de l'année est un excellent moment pour réviser vos besoins et évaluer les revenus gagnés.

- Si vous anticipez que le revenu imposable de votre société par actions sera supérieur à 500 000 \$, le versement d'un boni pourrait réduire son taux d'imposition.
- Si vous anticipez que vos revenus imposables personnels seront faibles, il pourrait être judicieux de vous verser un dividende imposable afin de profiter des plus faibles paliers d'imposition.

N'oubliez pas de vous renseigner auprès de votre professionnel de l'impôt pour connaître le solde de votre compte de dividende en capital, de votre compte d'impôt

en main remboursable au titre de dividende et de votre compte de revenu à taux général. Selon le solde de ces comptes, il pourrait être opportun de verser des dividendes de votre société par actions.

MAXIMISER LES ABRIS FISCAUX

Si vous souhaitez épargner en prévision des études postsecondaires de vos enfants ou petits-enfants, sachez que le 31 décembre prochain est la date limite pour bénéficier des subventions gouvernementales offertes en 2015, dans le cadre du régime enregistré d'épargne-études.

En ce qui concerne le REER, la date limite pour les cotisations pouvant être déduites en 2015 est le 29 février 2016. Toutefois, si vous avez atteint l'âge de 71 ans en 2015, il vous sera impossible de verser de nouvelles cotisations à votre REER après le 31 décembre prochain, votre REER devant être converti en FERR au plus tard à cette date. Si vous êtes dans cette situation et que vous gagnez toujours des revenus d'emploi, vous pourriez même songer à doubler votre cotisation REER en 2015 afin de profiter des droits de cotisation que vous accumulerez à la fin de l'année.

Discutez de ces stratégies avec votre conseiller : il pourra vous fournir plus de détails et vous accompagner dans vos décisions.

Financière des professionnels inc. détient la propriété exclusive de Financière des professionnels – Fonds d'investissement inc. et de Financière des professionnels – Gestion privée inc. Financière des professionnels – Fonds d'investissement inc. est un gestionnaire de portefeuille et un gestionnaire de fonds d'investissement, qui gère les fonds de sa famille de fonds et offre des services-conseils en planification financière. Financière des professionnels – Gestion privée inc. est un courtier en placement, membre de l'Organisme canadien de réglementation du commerce des valeurs mobilières (OCRCVM) et du Fonds canadien de protection des épargnants (FCPE), qui offre des services de gestion de portefeuille.



BENOÎT CHAURETTE, M. FISC., PL. FIN.
Fiscaliste et planificateur financier
Financière des professionnels

l'articulé

novembre 2015

