

# SOMMAIRE

Mot du président **02**


Chronique PRATICO-PRATIQUE **08**

Calendrier scientifique 2014 **09**

L'achat périodique **13**

Photos **14**

VOLUME 32 – NO 2



# L'articulé

## Révision de conseils sur *la prévention et intervention en orthodontie*

Le bon moment pour commencer un traitement orthodontique est un sujet controversé dans la littérature et la pratique actuelle. Ceci est expliqué par la diversité des malocclusions et la croissance variable des patients en traitement. Certaines études ont démontré des avantages aux traitements précoces en dentition mixte <sup>(1-4)</sup>, alors que d'autres ont souligné une plus grande efficacité pour un traitement orthodontique seulement en dentition permanente <sup>(5, 6)</sup>.

Un consensus dans la littérature a par contre été établi autour des conditions inévitables à intercepter en bas âge <sup>(3, 7, 8)</sup>. Cet article se veut une révision de ces malocclusions nécessitant une intervention en dentition mixte pour prévenir un problème plus complexe.

D<sup>re</sup> AUDREY BELLERIVE  
Orthodontiste

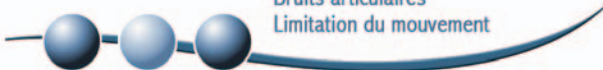
suite de l'article p. 3 →



Julie Pelletier pht, FCAMPT

### VOS CLIENTS ONT DES PROBLÈMES DE MÂCHOIRES ?

Symptômes fréquents : Douleurs à la mâchoire  
Bruits articulaires  
Limitation du mouvement



Notre clinique est l'une des rares au Québec qui soit spécialisée dans le traitement des dysfonctions de la mâchoire. Quelques-unes de nos techniques utilisées depuis 17 ans :

- Thérapie manuelle orthopédique (ATM et cervical)
- Ostéopathie crânienne
- Électrothérapie
- Rééducation musculaire

Contactez-nous dès aujourd'hui

Tél.: 418 661-1717

1900, ave Mailloux  
Local 240, Québec



Clinique de  
physiothérapie Mailloux  
[www.physiotherapie.ca](http://www.physiotherapie.ca)

**HENRY SCHEIN**®

FOURNITURES  
ÉQUIPEMENT  
SERVICES  
TECHNOLOGIE



[www.henryschein.ca](http://www.henryschein.ca) 1.800.263.3621

130-2180 rue Cyrille-Duquet  
Ste-Foy, QC  
G1N 2G3

Nous vous aiderons à réussir



## PRÉSIDENT

D<sup>r</sup> LUC VEILLEUX

## PRÉSIDENT SORTANT

D<sup>r</sup> SERGE-ALEXANDRE BELLAVANCE

## TRÉSORIER

D<sup>r</sup> PIERRE MACCABÉE

## SECRÉTAIRE

D<sup>r</sup> KARINE JOUBERT

## ACTIVITÉS SCIENTIFIQUES

D<sup>r</sup> FRANÇOIS WILSON

D<sup>r</sup> LISE MUNGER

D<sup>r</sup> CARL BOUCHARD

D<sup>r</sup> LUC VEILLEUX

## ACTIVITÉS SOCIALES

D<sup>r</sup> KARINE JOUBERT

D<sup>r</sup> BENOIT SIMARD

## CONSULTANT EN SANTÉ PUBLIQUE

D<sup>r</sup> ROGER BÉLANGER

## BULLETTIN

D<sup>r</sup> RENÉE GENDRON

D<sup>r</sup> KATIA SAVIGNAC

D<sup>r</sup> ANNE-SOPHIE VILLENEUVE

## COMITÉ TECHNOLOGIES

D<sup>r</sup> CHARLES-ANTOINE HUDON

D<sup>r</sup> SERGE-ALEXANDRE BELLAVANCE

D<sup>r</sup> JEAN ROUTHIER

## SECRÉTAIRE ADMINISTRATIVE

ANNA BILODEAU

## SOCIÉTÉ DENTAIRE DE QUÉBEC

3291, chemin Sainte-Foy, bureau 252

Québec (Québec) G1X 3V2

Tél.: 418 656-6060

Fax : 418 656-1939

Courriel : [info@sdq.ca](mailto:info@sdq.ca)

Pour joindre le bureau de la Société Dentaire de Québec, vous pouvez contacter M<sup>me</sup> Anna Bilodeau tous les jeudis, entre 9h et 12h.

CONCEPTION GRAPHIQUE  
CORRECTION D'ÉPREUVES

**Lynda Dionne** infographiste

Tél.: 418 455.3247

Fax : 418 623.6043

[info@lyndadionne.ca](mailto:info@lyndadionne.ca)

[ld@mediom.com](mailto:ld@mediom.com)



sd Société  
Dentaire  
de Québec

## Le mot du président



Bonjour à toutes et à tous,

Alors que l'année 2014 s'installe de façon définitive avec son lot de projets, les activités de la Société Dentaire de Québec vont bon train. Nous avons eu une belle fin de semaine à l'Hôtel La Ferme, une belle combinaison de formations et de sports d'hiver dans un contexte des plus confortable. Bravo à Lise Munger et au comité scientifique!

Ceci me mène à vous poser cette question : Devrions-nous renouveler cette formule l'an prochain pour une troisième et dernière année ? Donnez-nous vos commentaires pour que nous puissions vous offrir un programme scientifique aussi varié l'an prochain.

Comme vous le savez, nous n'avons pas fait notre traditionnel « Party » de Noël cette année car la salle n'était pas disponible. Nous allons voir si nous reprendrons cet événement en 2014. Donnez-nous vos impressions encore une fois et surveillez l'actualité de la SDQ cet été à cet effet.

Prenez le temps de profiter de l'hiver en famille, que ce soit avec le Bonhomme Carnaval ou autrement !

D<sup>r</sup> LUC VEILLEUX  
Président SDQ

# l'articulé

# Révision de conseils sur *la prévention et intervention en orthodontie*

**Les raisons d'un traitement hâtif peuvent être divisées en trois catégories :**

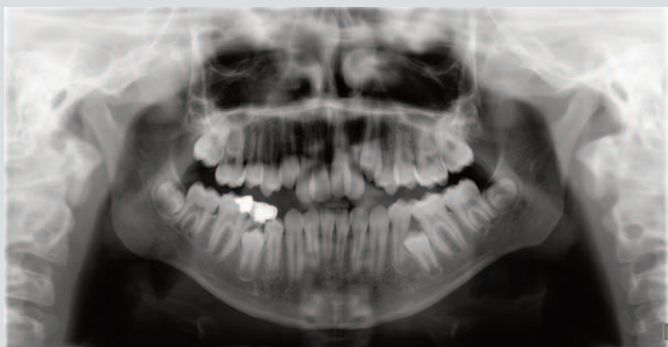
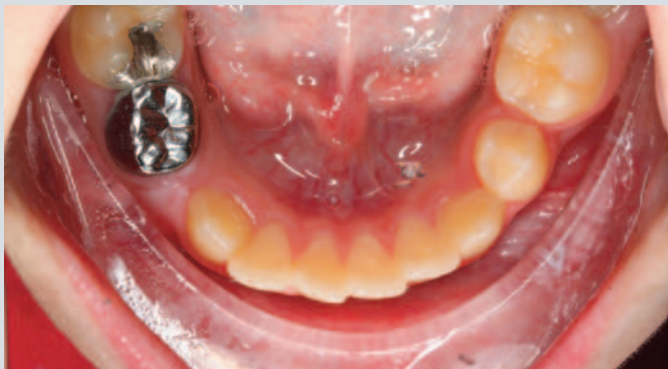- A- Problèmes d'éruption
- B- Problèmes de nombre
- C- Problèmes de malocclusion pendant la croissance

## PROBLÈMES D'ÉRUPTION

### 1. Perte prématurée d'une dent primaire

Figures 1a et 1b

La perte prématurée d'une dent primaire devient plus problématique quand l'éruption de la dent permanente n'est pas à prévoir pour les 6 prochains mois<sup>(9)</sup>. Une dent est environ à 6 mois d'apparaître en bouche lorsque la moitié ou le tiers de la formation radiculaire est complétée<sup>(9)</sup>. La dent primaire peut être exfoliée par une dent permanente adjacente ou par une autre cause (ex: carie, traumatisme). Cette situation crée une asymétrie d'exfoliation avec la dent contra-latérale qui n'est pas



Figures 1a et 1b

Perte prématurée de la première molaire primaire droite et impaction de la dent #45.

désirable. Une exfoliation asymétrique entre deux dents contra-latérales est considérée normale à l'intérieur d'une période de 6 mois. Si l'intervalle de temps est plus long, une intervention est nécessaire. Dans la majorité des cas, le traitement d'interception se résume par la pose d'un mainteneur d'espace s'il n'y a pas eu de dérive dentaire après la perte<sup>(9)</sup>. Dans le cas d'une perte de canine primaire asymétrique prématurée, l'extraction de la dent contra-latérale est recommandée pour éviter une déviation de la ligne médiane. Les conséquences possibles d'une perte prématurée sont souvent la dérive mésiale des dents postérieures, la déviation de la ligne médiane ou la perte d'espace sur l'arcade<sup>(9)</sup>.

suite p. 4 →

**Vous êtes professionnel.**

**▣ Nous sommes vos techniciens.**

Le laboratoire dentaire Morisset vous fait économiser temps, argent et énergie en fournissant une expertise et des produits d'une qualité et d'une finesse digne de l'art.

Nous avons les techniciens qualifiés que vous recherchez! Nous assurons le service conseil d'une entreprise bien établie.



**Morisset**  
LABORATOIRE DENTAIRE

Maître de son art depuis 1939.

Tél. : 418 529-9219  
S-F : 1 800 463-7208  
Télec. : 418 529-4351  
info@labmorisset.com  
[www.labmorisset.com](http://www.labmorisset.com)

## 2. Rétention prolongée d'une dent primaire

En présence de rétention prolongée d'une dent primaire, le risque premier est d'empêcher l'éruption de la dent permanente <sup>(10)</sup>. Ce problème d'inclusion de la dent permanente est rencontré chez 1-2 % de la population pour la canine supérieure <sup>(11)</sup>. La position la plus commune de la canine permanente est palatine (85 % des cas) alors que le reste du temps les canines supérieures sont buccales (15 %) <sup>(12)</sup>. Le suivi de l'éruption des canines devrait commencer vers 8 ans avec un suivi radiologique (panoramme). Une indication de l'inclusion d'une canine peut être l'absence de bosse canine au buccal à la palpation vers l'âge de 8-9 ans ou une asymétrie d'éruption. Si une orientation fautive est notée sur la radiographie, une action est nécessaire vers l'âge de 10 ans. L'extraction des canines primaires est suffisante pour redresser le chemin d'éruption dans 91 % des cas quand la canine permanente est distale à la racine de la latérale supérieure permanente <sup>(10)</sup>. Les chances de réussite de cette intervention chutent à 64 % si la canine permanente a dépassé la moitié de la racine de la latérale permanente supérieure (superposition visible sur la radiographie panoramique) <sup>(10)</sup>.

## 3. Éruption ectopique

Les dents ayant le plus souvent des problèmes d'éruption ectopique sont les premières molaires supérieures ou inférieures. L'éruption ectopique d'une molaire supérieure est plus fréquente (prévalence de 4 %) <sup>(13)</sup> et souvent idiopathique. Le diagnostic est posé lorsque le distal de la molaire fait éruption avant le mésial. L'angulation mésiale de la dent et la position du mésial radiographique de la dent permanente sous la dent primaire confirme souvent le diagnostic <sup>(3)</sup>. Une correction spontanée peut être observée entre 6 et 7 ans <sup>(3)</sup>. Les méthodes de correction peuvent être assez simples et consistent souvent en la mise en place d'un objet séparateur entre la deuxième molaire primaire et la molaire permanente (ex : un fil de léton, un élastique séparateur ou un ressort métallique de séparation) <sup>(9)</sup>. Dans certains cas, il est nécessaire d'utiliser de l'appareillage pour distaler la première molaire permanente.

## 4. Ankylose de dent primaire

L'ankylose d'une dent primaire peut être suspectée lorsque la dent primaire n'est plus au même niveau occlusal que les autres dents primaires ou permanentes. D'autres signes

comme le manque de mobilité, un son sourd à la percussion ou une perte de ligament parodontal peuvent aider pour déterminer le diagnostic final. L'extraction de la dent primaire est nécessaire le plus tôt possible lorsqu'il y a suspicion d'ankylose <sup>(14)</sup> et que la dent permanente n'est pas manquante pour éviter la création d'un défaut osseux vertical <sup>(9)</sup>. L'extraction de la dent ankylosée devrait être exécutée avant qu'un déplacement des dents adjacentes ne soit initié ou qu'il y ait blocage mécanique de l'éruption de la dent permanente (idéalement avant l'âge de 9 ans) <sup>(9)</sup>. Dans le cas d'une agénésie de la dent permanente, la situation doit être réévaluée en fonction de la malocclusion pour connaître le plan de traitement complet.

## PROBLÈMES DE NOMBRE

### 5. Dent surnuméraire

Figure 2

Les dents surnuméraires sont présentes à une fréquence de 0,85 à 3,5 % selon les études <sup>(15,16)</sup> et il semble y avoir une tendance familiale <sup>(17)</sup>. La dent surnuméraire la plus commune est la mésiodens dans la région antérieure supérieure <sup>(18)</sup>. La majorité des dents surnuméraires (90 %) sont retrouvés au maxillaire supérieur <sup>(18)</sup>. Il n'y a que 25 % de ces dents surnuméraires qui vont faire éruption <sup>(18)</sup>. Lorsque la dent surnuméraire ne fait pas éruption en bouche, il devient indiqué de faire une extraction chirurgicale assez tôt pour éviter le blocage de l'éruption des dents permanentes. Une impaction de la dent permanente peut survenir si la dent surnuméraire n'est pas extraite avant le moment d'éruption normal de la dent permanente. Il est aussi possible que la dent surnuméraire cause une résorption radiculaire des dents adjacentes <sup>(19)</sup>. Une exposition au risque de formation d'un kyste dentigère <sup>(20,21)</sup> est aussi rapportée dans la littérature. Si le blocage mécanique n'est pas géré avant l'éruption des

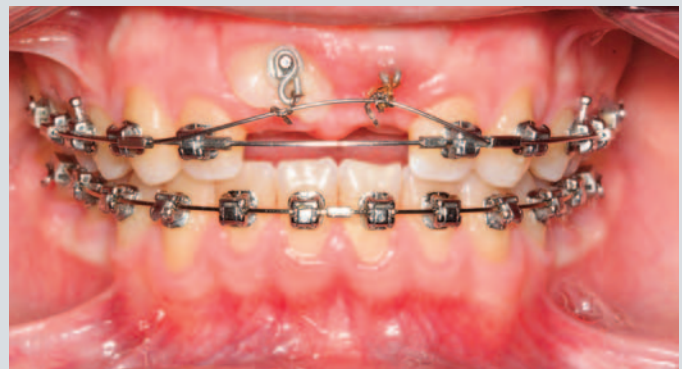

Figure 2

Présence d'une mésiodens entre 11 et 21 qui a causé l'impaction des deux centrales. Une exposition chirurgicale et une traction orthodontique ont été nécessaires pour corriger le problème.

dents permanentes, les solutions pour régler les impactions sont plus invasives (exposition chirurgicale et traction orthodontique). La majorité du temps, l'extraction au bon moment est suffisante pour que l'éruption subséquente se déroule bien.

## 6. Agénésie

Le problème majeur rencontré dans le cas d'agénésie de dent permanente est d'observer, à long terme, une perte osseuse de la crête édentée (bucco-linguale et apico-gingivale). La perte osseuse rend la restauration implantaire à l'âge adulte difficile et implique dans la majorité des cas des greffes osseuses. Un traitement orthodontique en dentition mixte peut être indiqué pour guider l'éruption d'une dent permanente adjacente. Dans le cas d'une agénésie de latérale supérieure, l'extraction de la latérale primaire peut être exécutée tôt pour permettre l'éruption de la canine en position latérale (22). Ensuite la canine est distalisée orthodontiquement en bonne position pendant le traitement fixe (Figure 3). Ce traitement permet une bonne conservation de la crête alvéolaire. Une perte osseuse de 34 % est à prévoir après 5 ans de l'exfoliation de la dent primaire (23). Pour le même intervalle de temps, une perte osseuse de seulement 1 % a été observée quand l'éruption de la canine permanente est dirigée en position latérale (23). La quantité et qualité osseuse en sont ainsi grandement améliorées, comparativement à une crête édentée depuis l'enfance si la canine avait éruptée en position canine.

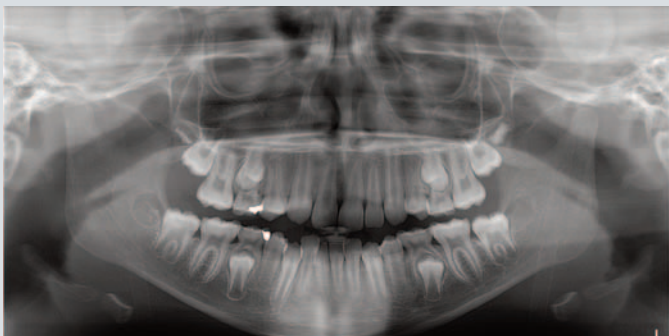


Figure 3

L'éruption de la dent #13 a été guidée en position #12. La dent #13 sera ensuite distalisée pendant le traitement orthodontique.

## MALOCCLUSIONS CHEZ LES PATIENTS EN CROISSANCE

### 7. Articulé croisé

Un articulé croisé postérieur est une indication de traitement hâtif en présence d'un glissement latéral de la relation centrique vers l'intercuspidation maximale lors du mouvement de fermeture (4) (Figure 4). S'il y a présence de glissement, le patient peut avoir une croissance asymétrique mandibulaire (présence d'une asymétrie faciale notée par une déviation du menton) (4). Un articulé croisé antérieur peut aussi causer un glissement (souvent antérieur) et devrait être corrigé pour guider la croissance normale. Le moment idéal du traitement est souvent dès que l'articulé est diagnostiqué (24). Il faut comprendre que le traitement de l'articulé croisé régularise l'occlusion mais avant tout, améliore la symétrie faciale (24). Il est tout de même possible d'attendre la présence des premières molaires supérieures pour la mise en bouche d'appareil orthopédiques ou orthodontiques sans conséquence marquée. Une expansion palatine est nécessaire en présence d'un manque transverse du maxillaire supérieur pour augmenter la largeur squelettique et devrait être faite avant la fermeture de la suture palatine qui se produit pendant l'adolescence.

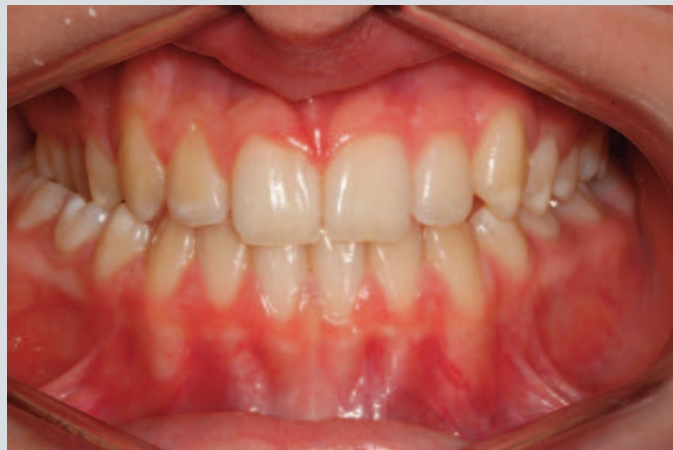

Figure 4

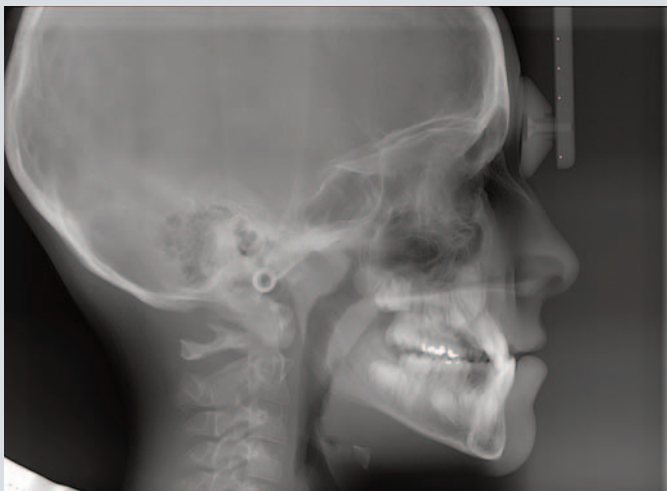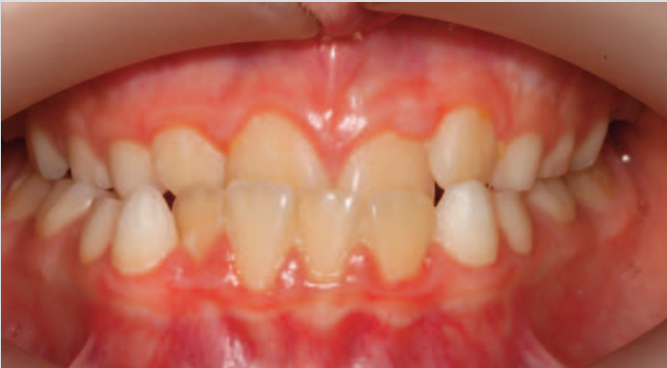Patient en articulé croisé postérieur

suite p. 6 →

## 8. CI III par rétrusion du maxillaire

Figures 5a et 5b

La rétrusion du maxillaire supérieur est facilement corrigible de manière orthopédique avant l'ossification complète de certaines sutures au niveau du maxillaire (7, 9) par un traitement orthopédique. Il faut être attentif au diagnostic squelettique puisque seulement 57 % des patients avec un décalage de CI III présentent une rétrusion du maxillaire (25). Le traitement orthopédique de la



Figures 5a et 5b

Patient présentant une relation de CI III par rétrusion du maxillaire.

rétrusion du maxillaire est possible, mais ce n'est pas le cas du prognatisme mandibulaire. La croissance mandibulaire doit aussi être évaluée et surveillée de près. Le traitement indiqué pour la correction d'une rétrusion du maxillaire est une traction avant du maxillaire avec un masque de protraction.

L'âge idéal pour le traitement avec un masque de protraction est entre 7 et 10 ans (26). Les critères à rencontrer avant de débuter un traitement orthopédique de correction de la rétrusion du maxillaire sont la présence d'un décalage de CI III léger à modéré (pas de prognatisme mandibulaire), la présence des proportions squelettiques verticales normales (normodivergent) ou

légèrement hypodivergent, un profil convexe, une croissance condylienne symétrique et la présence en bouche des incisives supérieures et des premières molaires permanentes supérieures (26).

Les raisons d'utilisation d'un masque de protraction sont : prévenir les changements irréversibles au niveau des tissus mous et les structures osseuses, améliorer la dysharmonie squelettique et rendre l'environnement plus favorable à la croissance résiduelle, améliorer la relation occlusale (éliminer le glissement si présent), simplifier la deuxième phase, éliminer la nécessité de chirurgie ou diminuer l'amplitude des mouvements chirurgicaux et améliorer l'esthétisme facial (27).

## 9. Surplomb vertical très augmenté avec trauma de la muqueuse palatine

Figure 6

Un surplomb vertical augmenté en dentition mixte n'est pas une indication de traitement hâtif. Une étude menée en 2012 comparant les traitements en dentition mixte et permanente démontre que le traitement en dentition permanente pendant la puberté est plus efficace et donne de meilleurs résultats (28). Par contre, la présence d'un contact en occlusion sur la muqueuse palatine est une indication de traitement en dentition mixte (7) pour éviter tous problèmes parodontaux (récession gingivale).

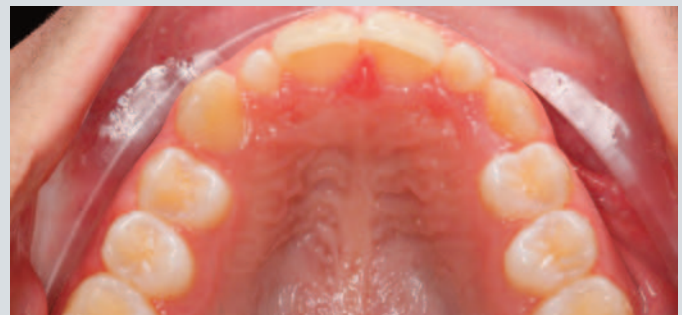

Figure 6

Indentation des incisives inférieures dans la muqueuse palatine et inflammation de la papille naso-palatine.

## 10. Béance antérieure rattachée à une parafonction

Une intervention pour l'arrêt de la parafonction est essentielle pour permettre le déroulement normal de la croissance dento-alvéolaire antérieure autant supérieure qu'inférieure (29). Les habitudes les plus susceptibles d'avoir un effet sur l'occlusion et de créer une béance antérieure sont la posture antérieure de la langue additionnée de la déglutition atypique et la succion du pouce (Figure 7). Si la mauvaise habitude, comme la succion du pouce, est arrêtée

avant l'éruption des incisives permanentes, aucune déformation dento-alvéolaire ne sera conservée <sup>(9)</sup>.

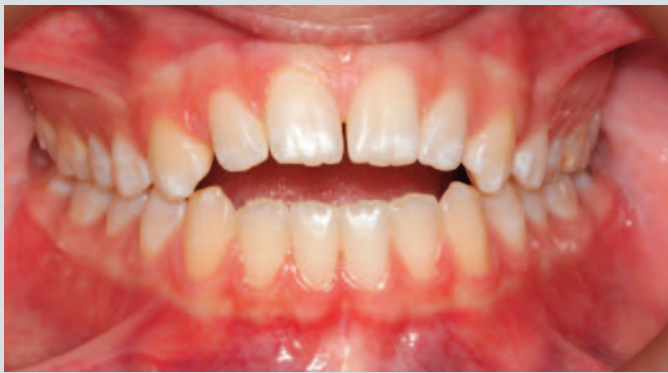

Figure 7  
Béance antérieure avec habitude de succion du pouce.

## 11. Manque d'espace trop important

Un manque d'espace plus grand que 10 mm par arcade est aussi une indication pour un traitement orthodontique en dentition mixte <sup>(2)</sup>. Une extraction en série peut être envisagée lorsque le patient présente des critères dentaires et squelettiques très précis. Ce traitement est irréversible et n'exclut pas la nécessité d'un traitement orthodontique fixe en dentition permanente (chevauchement résiduel et fermeture incomplète d'espace d'extraction). L'extraction en série n'est pas un gage d'une deuxième phase orthodontique plus courte et implique que le patient doit subir plusieurs extractions (4 extractions de prémolaires permanentes et plusieurs dents primaires).

Les critères obligatoires à remplir pour l'extraction en série <sup>(30)</sup> sont de présenter une Cl I squelettique (orthognate) ou légèrement en protrusion bi-maxillaire et un profil convexe. De plus, le patient doit présenter un plan terminal mésial en dentition mixte se développant vers une Cl I molaire, un manque d'espace plus grand que 10 mm par arcade, un surplomb vertical et horizontal normaux ou minimes et aucune absence congénitale

## 12. Surplomb horizontal augmenté pouvant mener à un traumatisme

Des statistiques démontrent que le tiers des patients ayant une proclinaison exagérée des incisives supérieures subiront un traumatisme sur les dents antérieures (ce qui est en proportion beaucoup plus élevée que dans le reste de la population) <sup>(9)</sup>. Une correction pourrait être indiquée en dentition mixte pour diminuer la proclinaison dentaire des incisives supérieures <sup>(7)</sup> et diminuer le risque, notamment, de fracture dentaire, avulsion et luxation.

## CONCLUSION

Les différents problèmes de croissance comme la rétrognathie du maxillaire supérieur, le manque transverse du maxillaire supérieur et la rétrognathie mandibulaire sont des problèmes qui vont être idéalement réglés lorsque le patient est encore en croissance puisque des traitements orthopédiques peuvent encore modifier la croissance (la période idéale est pendant le pic de croissance). Les problèmes d'éruption, de dent surnuméraire ou d'agénésie doivent être identifiés rapidement et traités efficacement en dentition mixte pour éviter des malocclusions plus complexes à l'âge adulte. Ces malocclusions devraient être constamment sous surveillance dès l'âge de 7 ans pour une interception efficace.

D<sup>re</sup> AUDREY BELLERIVE  
Orthodontiste

## BIBLIOGRAPHIE

1. Becker A, Sharabi S, Chaushu S. Maxillary tooth size variation in dentitions with palatal canine displacement. *Eur J Orthod* 2002;24(3):313-318.
2. Hotz RP. Guidance of eruption versus serial extraction. *Am J Orthod* 1970;58(1):1-20.
3. Kuroi J. Early treatment of tooth-eruption disturbances. *Am J Orthod Dentofacial Orthop* 2002;121(6):588-591.
4. McNamara JA, Jr. Early intervention in the transverse dimension: is it worth the effort? *Am J Orthod Dentofacial Orthop* 2002;121(6):572-574.
5. Hsieh TJ, Pinskaya Y, Roberts WE. Assessment of orthodontic treatment outcomes: early treatment versus late treatment. *Angle Orthod* 2005;75(2):162-170.
6. Panchez H. Treatment timing and outcome. *Am J Orthod Dentofacial Orthop* 2002;121(6):559.
7. Dugoni S, Aubert M, Baumrind S. Differential diagnosis and treatment planning for early mixed dentition malocclusions. *Am J Orthod Dentofacial Orthop* 2006;129(4 Suppl):S80-81.
8. Jolley CJ, Huang GJ, Greenlee GM, Spiekerman C, Kiyak HA, King GJ. Dental effects of interceptive orthodontic treatment in a Medicaid population: interim results from a randomized clinical trial. *Am J Orthod Dentofacial Orthop* 2010;137(3):324-333.
9. Proffit WR, Sarver DM, Fields HW. Contemporary orthodontics. 4th ed. St. Louis, Mo.: Mosby Elsevier; 2007.
10. Ngan P, Hornbrook R, Weaver B.
11. Dachi SF, Howell FV. A survey of 3, 874 routine full-month radiographs. II. A study of impacted teeth. *Oral Surg Oral Med Oral Pathol* 1961;14:1165-1169.
12. Rayne J. The unerupted maxillary canine. *Dent Pract Dent Rec* 1969;19(6):194-204.
13. Kuroi J, Bjerklin K. Ectopic eruption of maxillary first permanent molars: familial tendencies. *ASDC J Dent Child* 1982;49(1):35-38.
14. Dugoni SA. Comprehensive mixed dentition treatment. *Am J Orthod Dentofacial Orthop* 1998;113(1):75-84.
15. Brook AH. Dental anomalies of number, form and size: their prevalence in British schoolchildren. *J Int Assoc Dent Child* 1974;5(2):37-53.
16. Trakiniene G, Ryliskyte M, Kiausaite A. Prevalence of teeth number anomalies in orthodontic patients. *Stomatologija* 2013;15(2):47-53.
17. Cassia A, El-Toum S, Feki A, Megarbane A. Five mandibular incisors: an autosomal recessive trait? *Br Dent J* 2004;197(6):307-309.
18. Klein OD, Oberoi S, Huysseune A, Hovorakova M, Peterka M, Peterkova R. Developmental disorders of the dentition: An update. *Am J Med Genet C Semin Dent Genet* 2013.
19. Hogstrom A, Andersson L. Complications related to surgical removal of anterior supernumerary teeth in children. *ASDC J Dent Child* 1987;54(5):341-343.
20. Awang MN, Siar CH. Dentigerous cyst due to mesiodens: report of two cases. *J Ir Dent Assoc* 1989;35(3):117-118.
21. Kessler HP, Kraut RA. Dentigerous cyst associated with an impacted mesiodens. *Gen Dent* 1989;37(1):47-49.
22. Kokich VO, Jr., Kinzer GA. Managing congenitally missing lateral incisors. Part I: Canine substitution. *J Esthet Restor Dent* 2005;17(1):5-10.
23. Kokich Jr V.
24. Primozic J, Richmond S, Kau CH, Zhurov A, Ovsenik M. Three-dimensional evaluation of early crossbite correction: a longitudinal study. *Eur J Orthod* 2013;35(1):7-13.
25. Guyer EC, Ellis EE, 3rd, McNamara JA, Jr., Behrens RG. Components of class III malocclusion in juveniles and adolescents. *Angle Orthod* 1986;56(1):7-30.
26. Ngan P.
27. Ghiz MA, Ngan P, Gunel E. Cephalometric variables to predict future success of early orthopedic Class III treatment. *Am J Orthod Dentofacial Orthop* 2005;127(3):301-306.
28. Baccetti T, Franchi L, Giuntini V, Masucci C, Vangelisti A, Defraia E. Early vs late orthodontic treatment of deepbite: a prospective clinical trial in growing subjects. *Am J Orthod Dentofacial Orthop* 2012;142(1):75-82.
29. Condo R, Costacurta M, Perugia C, Docimo R. Atypical deglutition: diagnosis and interceptive treatment. A clinical study. *Eur J Paediatr Dent* 2012;13(3):209-214.
30. Dewel BF. Prerequisites in serial extraction. *Am J Orthod* 1969;55(6):533-539.

## CLASSIFICATION DES DIAGNOSTICS ENDODONTIQUES

Cet article a pour but de présenter la nouvelle classification des diagnostics endodontiques proposée par l'Association Américaine d'Endodontie. Cette classification est en vigueur depuis 2009. La classification se divise en diagnostics pulpaire et périapicaux. Pour être bien utilisé, un diagnostic pulpaire et un diagnostic périapical doivent être inscrits au dossier pour chaque dent nécessitant un diagnostic endodontique (ex : Pulpite irréversible symptomatique et parodontite apicale symptomatique - pulpe préalablement traitée et abcès périapical aigu...).

### DIAGNOSTICS PULPAIRES

#### Pulpe normale

Diagnostic clinique pour lequel la pulpe dentaire est asymptomatique et répond normalement aux tests de vitalité pulpaire.

#### Pulpite réversible

Pulpe démontrant une inflammation qui devrait se résorber et revenir à la normale suivant un traitement approprié.

#### Pulpite irréversible symptomatique

Indique une pulpe vitale, mais enflammée et douloureuse. L'atteinte pulpaire est plus sévère et la pulpe est incapable de guérir par elle-même et de retrouver un état normal (Douleur persistante avec stimulus thermique, douleur peut être spontanée ou référée).

#### Pulpite irréversible asymptomatique

Indique une pulpe vitale, mais enflammée avec absence de douleur. La pulpe est incapable de guérir par elle-même. Aucun symptôme clinique, mais l'inflammation est provoquée par la carie, l'ablation de carie ou un trauma.

#### Nécrose pulpaire

Indique la mort/nécrose de la pulpe dentaire. La pulpe n'a habituellement aucune réponse aux tests pulpaire.

#### Pulpe préalablement traitée

La dent a déjà reçu un traitement endodontique et les canaux sont obturés avec différents matériaux autres que des médicaments canalaires.

#### Traitement préalablement initié

La dent a reçu un traitement endodontique partiel (ex: pulpotomie, pulpectomie).

### DIAGNOSTICS PÉRIAPICAUX

#### Tissus apicaux normaux

Dent avec un ligament parodontal normal à l'apex de la dent. La lamina dura entourant la racine est intacte et l'épaisseur du ligament est uniforme. Réponse normale aux tests de percussion et palpation.

#### Parodontite apicale symptomatique

Inflammation du parodonte (généralement portion apicale) produisant des symptômes cliniques incluant une douleur à la mastication, percussion ou palpation. Peut être associée à une radiotranslucidité à l'apex (pas toujours).

#### Parodontite apicale asymptomatique

Inflammation et destruction du parodonte apical d'origine pulpaire. Détectée par une lésion radiotranslucide à l'apex de la dent avec absence de symptôme. Ne peut être associée à une pulpe vitale.

#### Abcès périapical aigu

Réaction inflammatoire provoquée par la nécrose et l'infection pulpaire. Caractérisée par une évolution rapide, douleur spontanée, douleur à la pression (sur la dent), formation de suppuration et enflure des tissus concernés.

#### Abcès périapical chronique

Réaction inflammatoire provoquée par la nécrose et l'infection pulpaire caractérisée par peu ou pas d'inconfort et drainage intermittent de suppuration par le biais d'une fistule.

#### Ostéite condensante

Lésion radio-opaque diffuse représentant une réaction osseuse localisée en réponse à un stimulus inflammatoire de bas niveau. Habituellement présente à l'apex de la dent.

Diagnostiques pulpaire	Signes et symptômes	Apparence radiologique	Réponse tests pulpaire	Réponse tests périapicaux
Pulpe normale	Aucun		Réponse normale	
Pulpite réversible	Peut avoir douleur vive, toujours provoquée, jamais spontanée		Réponse normale ou exagérée, mais non persistante	
Pulpite irréversible symptomatique	Douleur aiguë peut être, lancinante, persistante, spontanée, référée		Réponse parfois extrême ou persistante	
Pulpite irréversible asymptomatique	Aucune douleur, mais peut avoir histoire de douleur		Réponse	
Nécrose pulpaire	Aucun		Aucune réponse	
Préalablement traitée	Aucun		Aucune réponse	
Thérapie préalablement initiée	Aucun		Avec ou sans réponse	

Diagnostiques périapicaux	Signes et symptômes	Apparence radiologique	Réponse tests pulpaire	Réponse tests périapicaux
Tissus apicaux normaux	Aucun	Aucun changement		Aucune
Parodontite apicale symptomatique	Douleur	1. Pas de changement significatif (élargissement du ligament possible) 2. Radiotranslucidité apicale		Réponse douloureuse
Parodontite apicale asymptomatique (Ne peut être associée à une dent vitale)	Aucun	Radiotranslucidité apicale		Aucune
Abcès apical aigu	<b>Enflure</b> avec ou sans douleur	Avec ou sans radiotranslucidité apicale		Avec ou sans réponse douloureuse
Abcès apical chronique	<b>Fistule</b> , sans douleur (habituellement)	Avec ou sans radiotranslucidité apicale		Habituellement sans réponse
Ostéite condensante	Avec ou sans douleur	Radio-opacité, peut entourer une radiotranslucidité		Avec ou sans réponse douloureuse

## IMPORTANT

Prenez note du changement d'heure pour la conférence du vendredi 28 février 2014 :

Inscription : 7h30 – Début de la conférence : 8h00

FÉVRIER

### CONFÉRENCE HORS-SÉRIE

Samedi 8 février 2014  
8h30 à 16h00

#### RCR

Hôtel Plaza  
3031, boul. Laurier, Québec

Dentistes membres et  
auxiliaires : 115 \$ par  
personne (dîner inclus)

Dentistes non membres et  
auxiliaires : 185 \$ par  
personne (dîner inclus)

COMPLÈT

CONFÉRENCE ET PANEL  
27 et 28 février 2014

### Conférence SDQ et PANEL

Jeudi 27 février 2014  
17h30 à 21h00

Vendredi 28 février 2014  
7h30 à 16h00

**Gestion de la zone esthétique en implantologie**  
D<sup>rs</sup> Pierre Boudrias, Michel Couture et Mireille Faucher

Hôtel Plaza  
3031, boul. Laurier, Québec

Gratuit pour les dentistes membres de la SDQ  
Dentistes non membres : 245 \$  
Auxiliaires : 245 \$

MARS

### Conférence SDQ

Jeudi 13 mars 2014  
17h30 à 21h00

**Conférence en pédodontie**  
D<sup>rs</sup> Duy-Dat Vu et  
Marie-Ève Asselin

Hôtel Plaza  
3031, boul. Laurier, Québec

Gratuit pour les dentistes  
membres de la SDQ  
Dentistes non membres : 155 \$  
Auxiliaires : 80 \$

AVRIL

### Conférence ODQ

Vendredi 25 avril 2014  
8h30 à 16h00

**L'éthique, code de déontologie et  
actes délégués**  
D<sup>re</sup> Cyndie Dubé-Baril

Hôtel Plaza  
3031, boul. Laurier, Québec

Gratuit pour les dentistes  
membres de la SDQ  
Dentistes non membres : 155 \$  
Auxiliaires : 80 \$

### SVP

Confirmez à l'avance  
votre présence afin de  
faciliter l'organisation  
des activités et nous  
aider à maintenir  
les faibles coûts.

SVP

## MESSAGE À TOUS MES COLLÈGUES

Plus que jamais je poursuis ma pratique à temps plein pour le traitement du ronflement et de l'apnée du sommeil. Je suis localisé dans des nouveaux locaux depuis juin 2012.



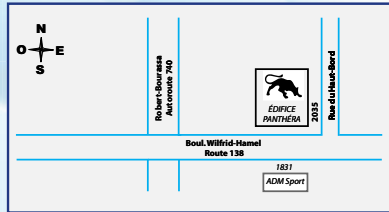
Dr Jacques Houde  
Bacc. Sc., D.M.D.

**Veillez prendre note de notre nouveau site internet:**

**[www.cliniqueos.com](http://www.cliniqueos.com)**

**Veillez prendre note de notre nouvelle adresse:**

**Clinique de l'orthèse du sommeil**  
2035, du Haut-Bord, Local 220  
Dans l'édifice PANTHÉRA



Pour rendez-vous:

Tél: Nous conservons le 418 266-6676

Courriel: [admin@cliniqueos.com](mailto:admin@cliniqueos.com)

Site: Nouveau site internet au [www.cliniqueos.com](http://www.cliniqueos.com)



Julie Préfontaine  
Pht, B.Sc., MOPPO

Louis Lachance  
Pht, D.O.

## Clinique de la mâchoire de Québec

Traitements spécifiques des dysfonctions de l'ATM

À votre service, une équipe de professionnels dynamiques

Physiothérapie générale et sportive | Rééducation périnéale et pelvienne

Rééducation posturale globale | Ostéopathie | Kinésiologie

Soins cicatriciels | Soins à domicile | Service d'orthèse



Polyclinique  
**Physiothérapie  
St-Sacrement**

Spécialisée de la tête aux pieds



1000, chemin Sainte-Foy, bureau 404, Québec  
**418-683-6715 • [www.monphysio.net](http://www.monphysio.net)**

# DALARO ROCHETTE

DESIGN | GESTION | CONSTRUCTION



[WWW.DALAROROCLETTE.COM](http://WWW.DALAROROCLETTE.COM)



Dr  
Patrick  
Giroux



EXODONTIE • CHIRURGIE • IMPLANTOLOGIE

- Accompagnement prothétique individualisé et sur mesure
- Implantologie
- Chirurgie maxillo-faciale
- Extraction de dents de sagesse
- Sédation consciente intraveineuse

POUR NOUS RÉFÉRER UN PATIENT : [reference@drgirouxmaxillo.com](mailto:reference@drgirouxmaxillo.com)

POUR NOUS CONTACTER :

CLINIQUE PRIVÉE

1305, Lebourgneuf, Suite 306  
Québec, QC G2K 2E4

T. 418 717.6865 F. 418 614-1273

HÔPITAL DE L'ENFANT-JÉSUS

1401, 18e Rue, Québec, QC G1J 1Z4

Centrale des rendez-vous : 418 649.5560

URGENCE  
DE  
PÂQUES

info

## Dr Steve Smith

sera disponible pour la période du  
**18 au 21 avril 2014** inclus.

Avis aux dentistes intéressés à référer leurs patients  
pour cette période seulement.



T. 418 838-9188

F. 418 838-2449

# Recommandé par l'Association des chirurgiens dentistes du Québec.

Les solutions REER  
performantes de la Financière  
des professionnels

- Gamme de 15 fonds d'investissement
- Gestion privée

Qui se ressemble s'assemble. C'est pourquoi la Financière des professionnels a été créée en 1978 par et pour des professionnels de la santé, comme vous. Nos conseillers connaissent précisément votre réalité professionnelle et parfois même personnelle. Ils peuvent ainsi vous offrir les meilleures solutions d'épargne-retraite et de gestion du patrimoine adaptées à vos besoins.

**Venez rencontrer l'un de nos conseillers  
avant le 3 mars 2014 pour faire le bilan  
de votre santé financière.**

FORMULE  
ENRICHIE  
Pour un sourire  
éclatant !



ASSOCIATION DES  
CHIRURGIENS DENTISTES  
DU QUÉBEC

Actionnaire de la Financière  
des professionnels depuis 1981

[www.fprofessionnels.com](http://www.fprofessionnels.com)

Montréal 1 800 361-3794  
Québec 1 888 705-1112  
Sherbrooke 1 866 564-0909

Financière des  
**professionnels**  
Gestionnaire de patrimoine

Financière des professionnels inc. détient la propriété exclusive de Financière des professionnels – Fonds d'investissement inc. et de Financière des professionnels – Gestion privée inc. Financière des professionnels – Fonds d'investissement inc. est un gestionnaire de portefeuille ainsi qu'un courtier en épargne collective inscrits auprès de l'Autorité des marchés financiers (AMF) qui gère et distribue les fonds de sa gamme de Fonds, et qui offre des services-conseils en fonds d'investissement et en planification financière. Financière des professionnels – Gestion privée inc. est un courtier en placement membre de l'Organisme canadien de réglementation du commerce des valeurs mobilières (OCRCVM) et du Fonds canadien de protection des épargnants (FCPE) qui offre des services de gestion de portefeuille. Des services de planification financière sont offerts par l'intermédiaire de Financière des professionnels inc.

# L'achat périodique :

*le meilleur choix !*

SAVIEZ-VOUS QU'AVEC L'ACHAT PÉRIODIQUE (PPA), VOUS POUVEZ PROFITER DES FLUCTUATIONS DES MARCHÉS PLUTÔT QUE DE LES SUBIR!

Dans le graphique ci-dessous, quel fonds vous semble le plus rentable pour un achat périodique de 100 \$ par mois? La majorité des gens choisirait le fonds B ou, à la rigueur, le fonds A, mais le fonds le plus rentable, c'est le C!

La plupart des gens détestent voir leurs placements perdre de la valeur : ils choisissent donc des fonds dont la courbe s'apparente à celle du fonds B (ou à celle de A), mais éviteront le fonds C, dont la valeur marchande est moins élevée durant certains mois de l'année que le montant investi initialement.

## QUELQUES RAPIDES CALCULS

Lorsque vous investissez dans un fonds d'investissement, vous achetez un certain nombre de parts à un prix donné. En regardant le graphique, vous voyez que, en janvier, vous pourriez acheter 10 parts de l'un des trois fonds au prix initial de 10 \$, pour un total de 100 \$.

Par la suite, avec la fluctuation des valeurs, votre 100 \$ mensuel vous achèterait :

	Nombre de parts accumulées	Prix des parts
Fonds A	9,09	11,00 \$
Fonds B	9,76	10,25 \$
Fonds C	11,11	9,00 \$

Avec un achat périodique s'étalant sur douze mois, vous pourriez donc accumuler :

	Nombre de parts accumulées
Fonds A	88,81
Fonds B	105,86
Fonds C	137,58

## LE GRAND GAGNANT

Multipliez le nombre de parts par le prix final des trois fonds (13 \$) à la fin de l'année et vous constaterez que le grand gagnant est le fonds C, avec une valeur de 1 788,54 \$ pour un investissement de 1 200 \$!

## PLANIFIEZ VOTRE SUCCÈS

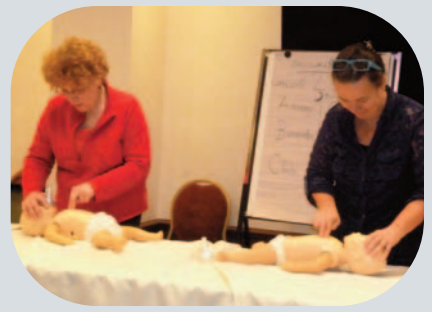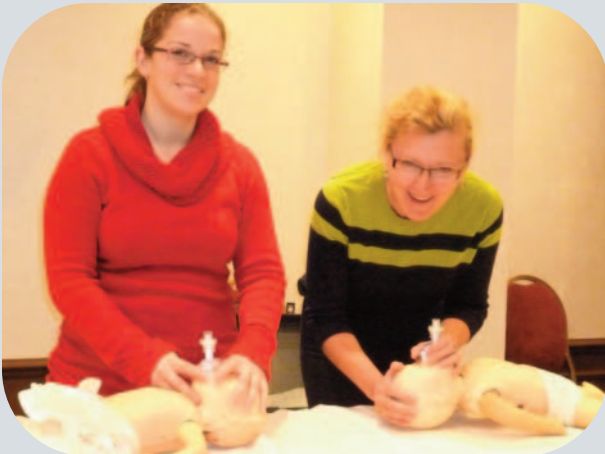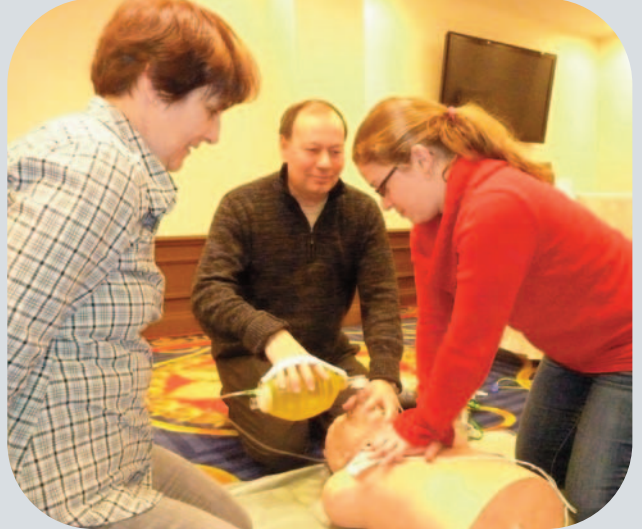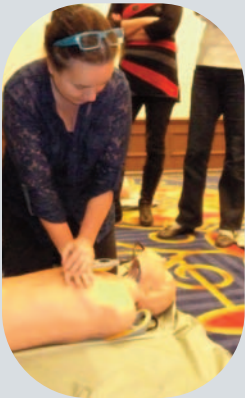Considérez désormais les baisses de valeur comme des opportunités qui vous permettent d'acheter à rabais des parts de fonds que vous avez judicieusement choisis, avec l'aide de votre conseiller.

Communiquez avec votre conseiller en ce début d'année pour en discuter et profitez de ses conseils judicieux!

# Album photo

D<sup>r</sup> François Bérubé lors de sa conférence du 29 novembre dernier

et quelques photos du RCR du 23 novembre 2013.



Intérieurs d'auto & Bateaux  
Toiles de Bateaux  
Dodgers, Bâches, etc.

*Guy Lagacé*  
**(418) 655-3441**

[capitaine-rembourrage.com](http://capitaine-rembourrage.com)



## Petites ANNONCES

### SAINTE-FOY, QUÉBEC

Dentiste à %, temps plein, cause: retraite juillet 2014. Clientèle très bien établie avec possibilité de facturation très intéressante. Clinique à la fine pointe de la technologie. Supervision d'une hygiéniste. Équipe multidisciplinaire avec 3 dentistes. Communiquez avec Christine Bélanger à [admin@cliniquedentairemyrand.com](mailto:admin@cliniquedentairemyrand.com) ou 418 688-0109.

### CENTRE DENTAIRE ANDRÉ GILBERT

est à la recherche d'un dentiste pour un poste temps plein permanent. Clientèle et personnel dynamique déjà en place. Communiquez avec Sylvie au 418 661-4441.



## CLINIQUE DE RÉHABILITATION PROSTHODONTIQUE DE QUÉBEC

Toujours située au 1145 boulevard Lebourgneuf, bureau 100

Vous pouvez désormais rejoindre notre équipe au nouveau numéro de téléphone suivant **418 624-7333**

#### La clinique offre les services complets en prosthodontie

Réhabilitation Prosthodontique  
Prothèses Maxillo-Faciales et cas de Fentes Labio-Palatines  
Prothèses Complètes  
Prothèses Partielles Fixes et Amovibles  
Dentisterie Esthétique  
Prothèses implanto-portées  
Technique All-on-4™  
Facettes et incrustations  
Empreinte numérique iTero™



D<sup>r</sup> PHILIPPE GIRARD / D<sup>re</sup> MARIE-LOU LANDRY  
PROSTHODONTISTES

## MAILHOT ROULEAU

CPA - SENC

Pierre Mailhot, CPA auditeur, CA  
Serge Rouleau, CPA auditeur, CA  
Nathaly Chabot, CPA auditeur, CA  
J.-Gabriel Drolet, CPA auditeur, CA

305, rue de l'Église  
Saint-Romuald (Québec)  
G6W 3H7

téléphone : 418 839-8293  
Pierre poste 104  
Serge poste 204  
Nathaly poste 205  
J.-Gabriel poste 206  
télécopieur : 418 839-7156  
[pmailhot@mrca.qc.ca](mailto:pmailhot@mrca.qc.ca)  
[srouleau@mrca.qc.ca](mailto:srouleau@mrca.qc.ca)  
[nchabot@mrca.qc.ca](mailto:nchabot@mrca.qc.ca)  
[jgdrolet@mrca.qc.ca](mailto:jgdrolet@mrca.qc.ca)



**418 564-4428**

Services professionnels  
en toute confidentialité

- Démarchage
- Achat et vente
- Rapport d'évaluation
- « Coaching » réorganisationnel
- Lecture de documents
- Accompagnement dans les prises de décisions

#### CONSULTANT DENTAIRE

Gestion J.A.C.K. 2000 inc.  
226, de la Chaudière, Lévis (Québec) G7A 2S5  
[jacques.chenevert@videotron.ca](mailto:jacques.chenevert@videotron.ca)

# l'articulé

février 2014

